Aus den Sitzungsberichten d. kais. Akademie d. Wissenschaften in Wien.
Mathem.-naturw. Classe; Bd. XCIX. Abth. III. October 1890.

Beitrag zur normalen Anatomie des menschlichen Auges.

„Ist man berechtigt, den Perichorioidalraum und den Tenon'schen Raum als Lymphräume aufzufassen?"

Von

Dr. **Fritz Langer**,

gew. Assistent an der ersten anatomischen Lehrkanzel der k. k. Universität in Wien.

Aus dem anatomischen Institute des Herrn Prof. E. Zuckerkandl in Wien.

(Mit 2 Tafeln.)

(Vorgelegt in der Sitzung am 16. October 1890.)

Nach den ersten Mittheilungen Schwalbe's,[1] betreffend die Bedeutung des Spaltraumes zwischen Chorioidea und Sclera einerseits und des Tenon'schen Raumes andererseits, sowie nach der genaueren Beschreibung seiner diesbezüglichen Forschungen[2] wurden die Ergebnisse dieser Untersuchungen, man kann wohl sagen, allgemein in der Anatomie sowohl, als auch in der Ophthalmologie als richtig angenommen. Spätere Arbeiten, die sich theilweise auf die anatomische Betrachtung dieser Räume beschränken, theilweise die Injectionsversuche Schwalbe's bestätigen, aber auch durch physiologische Experimente Klarheit in die Lehre von den Flüssigkeitsbewegungen im Inneren des Auges bringen sollten, sind stets von der Ansicht ausgegangen, dass der Tenon'sche Raum und der Perichorioidalraum, sowie die durch die Injectionen dargestellten Verbindungen dieser beiden Räume als Lymphräume aufzufassen sind, obwohl selbst schon Schwalbe zugibt, dass sich bei der Entwicklung des Perichorioidalraumes ganz bestimmte Momente geltend machen,

[1] Centralblatt für die gesammten medicinischen Wissenschaften, 1868, Nr. 54 und 1869, Nr. 30.

[2] M. Schultze's Archiv für mikroskopische Anatomie, Bd. VI, 1870.

wodurch noch eine andere Deutung dieses Spaltraumes zulässig erscheint; auch Toldt[1] spricht nach der Anführung von Schwalbe's Versuchen und deren Ergebnissen die Ansicht aus, dass „der Perichorioidalraum, der Tenon'sche Raum und der supravaginale Raum des Nervus opticus die Beweglichkeit des Augapfels und des Sehnerven ermöglichen" und zieht daraus den Schluss, dass „sie wohl in erster Linie als Gelenkräume aufgefasst werden müssen".

Um nun die Resultate aller dieser Arbeiten, die sich mit der Frage beschäftigen, ob der Perichorioidalraum, der Tenon'sche Raum und die als Verbindungen zwischen beiden beschriebenen Räume um die Venae vorticosae, die Ciliargefässe und Ciliarnerven als Lymphbahnen aufzufassen sind oder nicht, einer kritischen Betrachtung unterziehen zu können, war es natürlich von Wichtigkeit, alle einschlägigen Versuche von Injectionen zu wiederholen und die betreffenden Objecte mikroskopisch zu untersuchen, um den Verlauf der Injectionsmassen genau zu studiren. Anlangend die Technik der Injectionen füge ich hinzu, dass ich abweichend von den bisherigen Methoden der Füllung des Perichorioidalraumes durch Einstich eine speciell zu diesem Zwecke verfertigte Canüle anwandte, welche den Canülen ähnlich construirt ist, die in der Anatomie verwendet werden, wenn es sich darum handelt, Gefässe zu injiciren, ohne deren Continuität aufgeben zu müssen. Eine solche Canüle besitzt als Ende nicht eine abgeschrägte Spitze, sondern eine senkrecht auf ihre Längsaxe aufgesetzte Platte, die eine der Oberflächenwölbung des Bulbus entsprechende Krümmung besitzt; über dem Rohre der Canüle verschiebt sich ein zweites Rohr, das mit einer gleichen Endplatte versehen ist, welche vermittelst eines Schraubengewindes an die erste Platte angepresst werden kann. An der zur Injection passend erscheinenden Stelle wurde die Sclera vorsichtig in meridionaler Richtung eingeschnitten, bis das Gewebe der Chorioidea zur Ansicht kam; dann wurde durch diesen Schnitt die Endplatte der Canüle zwischen Sclera und Chorioidea eingeschoben und die zweite Platte durch das Schraubengewinde angepresst, so dass der Scleralschnitt durch die aneinander-

[1] Lehrbuch der Gewebelehre, 1. Aufl., S. 599.

gedrückten Platten wieder vollständig verschlossen wurde. Meines Erachtens hat dieses Verfahren den Vortheil, dass man erstens mit der Canüle sicher im Perichorioidalraume bleibt und zweitens, dass bei einiger Aufmerksamkeit jede Verletzung der Aderhautgefässe sehr gut vermieden werden kann. Als Injectionsmassen wurden entweder das von Brücke angegebene lösliche Berlinerblau oder eine mit dem gleichen Farbstoffe tingirte Gelatineleimmasse benützt. Sollten diese Injectionspräparate zur mikroskopischen Untersuchung verwendet werden, so wurden sie einer Härtung mit steigendem Alkohol unterzogen; nicht injicirte Objecte habe ich jedoch in einer Mischung von concentrirter wässeriger Pikrinsäurelösung und ebensolcher Sublimatlösung zu gleichen Theilen fixirt und dann ebenfalls in Alkohol gehärtet. Einzelne Theile eines Bulbus wurden nach vorheriger Imbibition mit Chloroform in geschmolzenes Paraffin eingelegt und nach vollendeter Durchtränkung mit demselben in diesem eingebettet, weil bei dieser Methode, ebenso wie bei Celloidineinbettung, künstliche Zerreissungen sicher hintangehalten werden können, was ja für diese Untersuchungen von der grössten Bedeutung ist. Nachdem die Schnitte behufs Erlangung von lückenlosen Serien mit Nelkenölcollodium auf dem Objectträger aufgeklebt waren, wurde das Paraffin durch Xylol wieder vollständig entfernt. Für Schnitte durch ganze Bulbi ist jedoch wegen des grösseren Widerstandes, den Sclera und Linse gegenüber den weicheren Geweben (Cornea, Chorioidea und Retina) bieten, die Einbettung in Celloidin unbedingt vorzuziehen.

Die Ergebnisse meiner Injectionsversuche stimmen im Wesentlichen mit den Resultaten Schwalbe's überein, insoferne nämlich, als durch Einspritzung in den Perichorioidalraum die Injectionsmasse in der That zwischen der Wand des Scleralcanals und den Vortexvenen an die Oberfläche des Bulbus dringt. Allein die Art und Weise, wie sich die Injectionsmasse den Weg aus dem Perichorioidalraume nach aussen bahnt, verdient eine nähere Betrachtung, vorher aber erscheint es geboten, die Wirbelvenen auf ihrem Verlaufe durch die Selera an nicht injicirten Präparaten zu verfolgen, und zu diesem Behufe will ich einige Details histologischer Natur anführen, da meine Beobachtungen von denen früherer Autoren erheblich abweichen. Den besten Überblick

über diese Verhältnisse zwischen Venenwand und Sclera gewinnt man an Serienschnitten, die in äquatorialer Richtung durch die Bulbuswand geführt wurden, weil so das Gefäss immer sicherer getroffen wird, als an meridionalen Schnitten.

Die Wurzeln der Vortexvenen bilden, wie E. Fuchs[1] genau beschreibt, bei ihrer Vereinigung eine weite Ampulle, aus welcher der Stamm der Vene als ziemlich enges Gefäss hervorgeht und den Perichorioidalraum durchsetzend in den Scleralcanal eintritt. In diesem Canale liegt die Vene im ersten Drittel des Verlaufes durch die Sclera in einem trichterförmigen Raume, der, wie von E. Fuchs sehr genau geschildert wird, von einem Maschenwerk erfüllt ist, das aus stärkeren Längsbalken und aus dieselben verbindenden queren und schiefliegenden Faserbündeln besteht, die beim Menschen mit spärlichen, bei einigen Thieren dagegen mit zahlreichen Pigmentzellen besetzt sind. Dieses Gewebe zeigt demnach die gleiche Zusammensetzung wie die Lamellen der Supraehorioidea selbst und steht mit denselben in continuirlichem Zusammenhange, respective geht direct aus demselben hervor. Die Venenwand, die hier, wie auch E. Fuchs bemerkt, sehr dünn ist, ist mit diesem Balkenwerk innig verwachsen, was auch Dr. A. Birnbacher und Dr. W. Czermak[2] erwähnen. Gegen die Spitze dieses trichterförmigen Raumes nimmt aber dieses pigmentirte Maschenwerk immer mehr und mehr ab, bis es endlich vollständig verschwindet, so dass in den zwei äusseren Dritteln des Scleralcanales die Vene, deren Wand sowohl beim Menschen, als auch bei den Thieren, die ich zu untersuchen Gelegenheit hatte (Schwein, Katze, Kalb, Igel, Maulwurf), nur aus einem Endothelrohre besteht, in ihrer ganzen Circumferenz mit der Sclera so innig verwachsen ist, dass von einem Spaltraume zwischen Venenwand und Sclera füglich nicht mehr die Rede sein kann.

E. Fuchs[3] sagt darüber Folgendes: „Zwischen der Wandung des Scleralcanales und der Vene bleibt ein freier Zwischenraum. Es ist der zuerst von Schwalbe beschriebene Lymphraum,

---

[1] Archiv für Ophthalmologie, Bd. XXX, Abth. IV.

[2] Archiv für Ophthalmologie, Bd. XXXII, Abth. IV. S. 27.

[3] L. c., S. 36.

welcher den perichorioidalen Raum mit dem Tenon'schen Raum in Verbindung setzt. Axel Key und Retzius haben eine trichterförmige Fortsetzung der Lamellen der Suprachorioidea in diesen Raum hineinverfolgt. Diese Lamellen zweigen sich dort von der Suprachorioidea ab, wo die Vene in den Canal eintritt. An der hinteren Seite der Vene dringen mehr (4—5) Lamellen in den Lymphraum ein, als an der vorderen. Innerhalb desselben nehmen sie im Allgemeinen eine zum Gefässe concentrische Lage ein. Zahlreiche schräg ziehende Brücken verbinden die einzelnen Lamellen untereinander, sowie mit der Oberfläche der Vene und der Wand des Scleralcanals. In Folge dessen findet man oft auf der Oberfläche dieser beiden, die flachen Pigmentzellen der Suprachorioidea aufgelagert." Ich kann mich jedoch der Ansicht nicht verschliessen, dass dies nach meinen Präparaten, die unter den oben angeführten Cautelen von ganz frischen Objecten hergestellt wurden, nur für das erste Drittel des Venenverlaufes gelten kann. Ferner sagt Fuchs gleich nach oben citirter Stelle, nachdem er erwähnt hat, dass der Lymphraum streckenweise obliterirt: „An Stellen, wo der Scleralwand keine Suprachorioidallamellen anliegen, ist sie von Endothelkernen besetzt. Es handelt sich hier ohne Zweifel um eine Fortsetzung jenes Endothelbelages, welchen Schwalbe an der inneren Oberfläche der Sclera beschrieben hat." Es wird jedoch hier in keiner Weise erwähnt, wie sich an solchen Stellen Venenwand und Sclera zu einander verhalten; denn da auch die Venenwand am Querschnitte solche Endothelkerne zeigt, müsste man hier zwei Endothellagen unmittelbar neben einander sehen, da bei dem Fehlen des Lymphraumes das Endothelrohr der Vene der mit Endothel besetzten Sclera dicht anliegen muss; ich habe aber weder beim Menschen, noch beim Thiere je etwas Ähnliches zu Gesicht bekommen können. Birnbacher und Czermak[1] sagen bei Besprechung des fraglichen perivasculären Lymphraumes: „In den äusseren zwei Drittheilen stellt derselbe (i. e. der Lymphraum) höchstens eine capilläre Spalte vor, welche eigentlich von den zwischen den Scleralbündeln befindlichen Gewebsspalten sich nicht unterscheidet. Ja meist liegt Venenwand und Sclera

[1] Graefe's Archiv für Ophthalmologie, Bd. XXXII, Abth. 2, S. 101.

so dicht an einander, dass von einem Spaltraume nichts wahrzunehmen ist.“ Ich gebe zur Veranschaulichung dieses Verhaltens die Abbildung eines äquatorialen Schnittes durch eine Vena vorticosa vom Menschen (vide Fig. 1) und in Fig. 2 das gleiche Bild vom Kalbe, wobei ich zu letzterer Zeichnung bemerken muss, dass das Pigment in der Umgebung der Vene nicht befremden darf, da man bei manchen Thieren und auch beim Menschen an vielen Stellen der Sclera zerstreut Pigment vorfindet. Toldt[1] erwähnt „zweierlei Bindegewebszellen der weissen Augenhaut; die einen sind dünne, farblose, durchsichtige Schüppchen, mit flachen länglichen Kernen versehen; . . . . . die anderen treten durch ihren Gehalt an Pigmentkörnchen viel auffälliger hervor, sind aber beim Menschen nur sehr spärlich, bei den meisten Thieren hingegen reichlicher vorhanden“.[2] Ich glaube dies anführen zu müssen, um dem eventuellen Vorwurfe entgegenzukommen, dass die Vene noch in dem ersten Drittel des Scleralcanales getroffen worden wäre, dort, wo in dem trichterförmigen Raume das mehrfach erwähnte pigmentirte Gewebe liegt. Es sind aber beide Venen an der Grenze zwischen mittlerem und äusserem Drittel der Sclera in äquatorialer Richtung durchschnitten. An beiden Präparaten ist wohl ganz deutlich zu sehen, dass ein perivasculärer Raum hier nicht existirt, ein Verhalten, das sich nach meinen Erfahrungen ausnahmslos bei den Vortexvenen des Menschen vorfindet, und in gleicher Weise konnte ich dasselbe bei mehreren Thieren (Schwein, Katze, Kalb, Igel, Maulwurf) constatiren.

Dieses histologische Verhältniss der Vena vorticosa lässt also erkennen, dass eine offene Communication zwischen Perichorioidalraum und dem Tenon'schen Raum hier nicht vorhanden ist; demnach ergibt sich, dass die Behauptung E. Fuchs':[3] „Nach der gegebenen Schilderung umgibt der Lymphraum die Vene wie ein Mantel“ nicht mehr aufrecht erhalten werden kann,

---

[1] Gewebelehre, 1884, S. 583.

[2] Ich selbst sah in einem Falle Pigment in der menschlichen Sclera in der Umgebung der Vena vorticosa, das sich der ganzen Länge des Scleralcanales entsprechend bis an die Oberfläche des Bulbus verfolgen liess.

[3] L. c., S. 39.

ebenso bedarf der Ausspruch Toldt's:[1] „In denselben (Lücken für Arterien, Nerven und Wirbelvenen) sind die genannten Gebilde durch lockeres Bindegewebe mit dem Gewebe der Sclera verknüpft, etwa so, wie wir es an vielen anderen Orten finden, wo Gefässe oder Nerven eine stärkere Faseie durchsetzen" einer Correctur, nämlich in Bezug auf die Vene. Ferner muss die Ansicht Fuchs':[2] „von allen Communicationen sind die Lymphräume um die Venen am weitesten" dahin richtig gestellt werden, dass ein perivaseulärer Raum um die Vortexvenen, der nach innen und nach aussen offen ausmündet und daher den Tenon'schen Raum mit dem perichorioidalen Raume in Verbindung setzen könnte, wie dies Fuchs behauptet, gar nicht existirt.

Es bleibt also noch die Frage offen, wieso die Injectionsmassen trotz des Mangels einer perivaseulären Lymphspalte mit der Vene aus dem Perichorioidalraume in den Tenon'schen Raum gelangen, da ja dieser Vorgang bei jedem Injectionsversuche zu sehen ist. Zur Erkenntniss dieses Factums ist es vortheilhaft, die eingespritzte Flüssigkeit auf ihrem Wege zu verfolgen, das heisst, man muss Objecte untersuchen, bei denen die Injection noch nicht so weit gediehen ist, dass der Tenon'sche Raum auch schon gefüllt wurde und sich die Masse im ganzen Verlaufe der Vene im Scleralcanale um dieselbe herum befindet, weil in solchen Fällen nicht mehr oder nur sehr schwer zu erkennen ist, welche Gewebsspalten die Injectionsmassen zum Durchtritte benützen.

Ich gebe in Fig. 3 die Abbildung eines Schnittes aus einer meridionalen Schnittserie; die Vene ist nicht in ihrer ganzen Länge während ihrer Passage durch die Sclera getroffen, da ja diese Gefässe selten rein meridional verlaufen. Die Injection wurde mit einer Lösung von Berlinerblau gemacht, und zwar so, dass die Masse unter sehr gelindem Drucke nur so lange eingespritzt wurde, bis sie an der Aussenfläche des Bulbus als blauer Punkt sichtbar wurde. Bei der Betrachtung der Zeichnung fällt sofort auf, dass die Injectionsmasse an der äusseren (vorderen)

---

[1] L. c., S. 585.

[2] L. c., S. 55, wo von den Communicationen des Perichorioidalraumes mit dem Tenon'schen Raume die Rede ist.

Seite der Vene aus dem Perichorioidalraum abzufliessen im Begriffe ist, an einer Stelle also, wo nach E. Fuchs Obliterationen des perivasculären Raumes durch Verwachsung der Venenwand mit der Sclera häufig vorkommen sollen, was er in Folgendem ausdrückt: „Ich habe diese Verwachsungen in der Regel an der äusseren Seite, viel weniger an der inneren Seite der Vene gefunden“,[1] während Schwalbe angibt, dass der Lymphraum die Vene allseitig umgebe und die Injectionsmasse rings um das Gefäss gefunden wurde.[2] Gleich darauf heisst es bei Schwalbe: „Nur kurz vor dem Austritt auf die Oberfläche des Bulbus wird der Befund ein anderer, indem man nun den Querschnitt der Vene und des mit der Injectionsmasse gefüllten Canales neben einander findet, und zwar so, dass der der Vene am weitesten nach aussen liegt.“ Dazu bemerkt noch Fuchs: „An der äusseren (vorderen) Seite der Vene war die Injectionsflüssigkeit offenbar durch die Obliteration am Austritte gehindert worden.“

Wie jedoch an Fig. 1 zu sehen ist, liegt in meinen Präparaten die Injectionsmasse der äusseren (vorderen) Seite der Vene an, während sie an der inneren (hinteren) Seite derselben in dem trichterförmigen Raume, der die Vene im Anfange des Scleralcanales umgibt, zwischen dem dort befindlichen Balkenwerke und den Bündeln der Sclera stehen geblieben ist. Ich glaube, dass die Erklärung dafür einfach darin zu suchen ist, dass, da die Injection nur unter schwachem Drucke ausgeführt wurde, die Masse dort leichter vordrang, wo sie aus dem Perichorioidalraume, dem schrägen Venenverlaufe folgend, nur unter sehr stumpfem Winkel in den Scleralcanal sich ergoss, während sie an der entgegengesetzten Seite einstweilen nicht weiter gegangen war, offenbar nur desswegen, da sie dort unter sehr spitzem Winkel nach rückwärts hätte umbiegen müssen, wogegen sich jedenfalls ein grösserer Widerstand vorgefunden hätte, zu dessen Überwindung der geringe Druck der Injection sicherlich noch zu schwach war. Hätte man diesen Druck gesteigert, so wäre auch hier die Flüssigkeit zwischen Sclera und Vene in den Tenon'schen Raum abgeflossen.

[1] L. c., S. 40.
[2] L. c., S. 35

Fig. 4 und 5 zeigen Äquatorialschnitte durch die Wand eines Bulbus, dessen Perichorioidalraum mit blauer Gelatineleimmasse injicirt worden war. An der ersteren Abbildung erscheint der Querschnitt der Injectionsmasse als länglicher, an beiden Seiten zugespitzter Streifen an der Aussenseite der Vene, die sich, wie gewöhnlich, als längsovaler Spalt präsentirt. Durch die Injectionsmasse ist das Endothel der Vene von der Wand des Scleralcanals abgehoben worden, nach den früher geschilderten histologischen Verhältnissen also eine künstliche Trennung dieser sonst mit einander verwachsenen Gebilde erzeugt worden, ausserdem aber sieht man zu den beiden Seiten die blaue Masse noch zwischen den Scleralfasern, ziemlich weit von der Vene weg, vorgedrungen, wo sich sonst an nicht injicirten Objecten von einer Spaltbildung keine Spur vorfindet. Noch anschaulicher wird dieser Umstand bei Betrachtung eines weiteren Schnittes dieser Serie, z. B. an der Aussenseite der Sclera, wovon uns Fig. 5 ein Bild gibt. Die Venenwand besteht hier bereits ausser dem Endothelrohre noch aus einer adventitiellen Schichte, in welcher sich schon Muskelfasern bemerkbar machen. Hier sieht man die Injectionsmasse zwischen Intima und Adventitia der Vene, oder zwischen Bündeln der adventitiellen Schichten, von wo aus sie bei stärkerem Drucke in das Gewebe zwischen Sclera und Augenmuskeln dringt, was nur nach artificieller Trennung (Zerreissung) des Zusammenhanges aller dieser Theile geschehen kann; die Flüssigkeit nimmt also auch hier einen Weg, der vorher als Bahn für Flüssigkeitsströme nicht bestanden hatte. Man sieht an diesem Präparate an der Aussenseite der Sclera die schon mit Adventitia versehene Wirbelvene, an der einen Seite derselben die Injectionsmasse noch in der Sclera, zwischen deren einzelnen Fasern; weiter nach aussen, wo die adventitiellen Schichten mehr und mehr an Dichte zunehmen, ist die Masse an einer Stelle bereits in das Gewebe des Tenon'schen Raumes vollständig eingedrungen, während sie an der anderen Seite zwischen Endothel und Adventitia der Vene als feiner blauer Streifen ausläuft. Wo die Masse in dicker Schichte in den Tenon'schen Raum hinausgeflossen ist, lässt sich über ihre Lage wohl nichts Genaueres sagen, da die histologischen Details durch die intensiv dunkle Farbe der Gelatineleimmasse vollständig

verdeckt sind; um so deutlicher aber sieht man an der entgegengesetzten Seite, dass hier nur ein Artefact vorhanden ist, da man doch ganz gewiss nicht eine Lymphbahn zwischen Intima und Adventitia einer Vene annehmen kann, die also nicht einmal perivasculär gelegen wäre, sondern innerhalb zweier Gewebsschichten, welche die Wand eines Blutgefässes bilden.

Nach dem bisher Gesagten kann es als sicher gelten, dass es um die Wirbelvenen keinen perivasculären Lymphraum gibt; die Nothwendigkeit eines solchen entfällt aber von 'selbst, wenn der Nachweis gelingt, dass weder der Perichorioidalraum, noch die Spalträume zwischen den Augenmuskeln und dem Bulbus als Lymphbahnen des Auges anzusehen sind. Dazu ist jedoch wieder ein näheres Eingehen in die Histologie dieser Regionen nothwendig. Bezüglich des Suprachorioidalraumes brauche ich nur auf die Beschreibung desselben durch Schwalbe zu verweisen, der uns eine sehr genaue Schilderung des daselbst durch Silberlösungen nachweisbaren Endothels, der zwischen Chorioidea und Lamina fusca sclerae ausgespannten Fäden und Balken, sowie auch der Ausdehnung dieses Raumes in injicirtem Zustande beim Menschen sowohl, als auch bei einigen Thieren gibt, wozu ich jedoch bemerke, dass durch die Injection dieser Raum zum Mindesten gegen die Eintrittsstelle des Nervus opticus hin eine künstliche Vergrösserung erhält.

Anlangend die mikroskopische Anatomie des Tenon'schen Raumes sind jedoch noch einige bemerkenswerthe Details nachzutragen. Der Übergang des Scleralgewebes in das angrenzende Gewebe geschieht nämlich nur allmählich, wenn er sich auch an einigen Stellen rascher, an anderen minder schnell vollzieht.

An der vorderen Hälfte des Bulbus, nahe der Corneascleralgrenze sieht man die Bündel der weissen Augenhaut sich langsam auffasern und nur allmählich in das subconjunctivale Bindegewebe übergehen, was in Fig. 6 ganz anschaulich dargestellt ist. Etwas Ähnliches findet sich aber auch unmittelbar hinter dem Äquator, wo die Muskeln der Sclera nicht mehr knapp anliegen. In Fig. 7 ist eine solche Stelle, in äquatorialer Richtung geschnitten, abgebildet; man sieht hier zur Sclera parallel ziehende Bindegewebsfasern, die allerdings gegen den Muskel zu etwas spärlicher werden; der Übergang zu dem dichten Scleralgewebe

vollzieht sich jedoch auch hier nur sehr langsam. Verfolgt man die Anordnung dieses Gewebes noch weiter nach rückwärts, so wird man die bindegewebige Brücke zwischen Augenmuskel und Sclera nach und nach in jenes Fettgewebe übergehen sehen, das den Raum hinter dem Bulbus ausfüllt und nur von jenen Gebilden durchsetzt wird, die sich zum Bulbus begeben oder von demselben herkommen. Aber ein Spaltraum in jenem Sinne, wie ihn Schwalbe durch seine Injectionen nachgewiesen zu haben glaubt, findet sich hier nicht vor; jedoch existiren an einigen Orten der Circumferenz des Bulbus Stellen, an denen die eben beschriebene, ziemlich dichte Bindegewebsschichte lockerer erscheint, und zwar befinden sich diese unmittelbar unter den Insertionen der geraden und schiefen Augenmuskeln, respective unter den Sehnen dieser. Um nämlich eine Drehbewegung des Augapfels bewirken zu können, muss jeder der geraden Augenmuskeln den Äquator des Bulbus überschreiten, da anderenfalls jede Contraction eines solchen Muskels nur ein Zurücktreten des Auges in die Orbita zur Folge haben könnte; dementsprechend gehen die Sehnen der Muskeln 7—8 *mm* vor dem Äquator in die Sclera ein, dieselbe nicht unbeträchtlich verstärkend. Unter den Sehnen ist nun allerdings ein Spaltraum vorhanden, der nach rückwärts bis nahe zum Äquator reicht, der aber auch, ähnlich wie der Perichorioidalraum, von feinen Fäden durchzogen ist, die sich, je mehr sie dem Äquator nahekommen, immer dichter und dichter anordnen, bis sie endlich nach Überschreitung des Äquators jenes früher beschriebene dichte Bindegewebe formiren, das zwischen Sclera und Musculatur liegt und gegen den Hintergrund der Orbita zu in das retrobulbäre Fett übergeht. Dieses Verhalten ist in Fig. 8 zu sehen, die uns einen Schnitt durch Sclera und Muskelsehne vor Augen führt. Man sieht sehr schön jenes lockere Gewebe zwischen Selera und Sehne, sowie das Dichterwerden desselben nach rückwärts unter dem Muskel. Zum Vergleiche mit diesem Präparate stelle ich die Abbildung eines sagittalen Meridionalschnittes durch das Auge eines viermonatlichen menschlichen Embryos daneben (Fig. 9), an dem sich in der Chorioidea noch keine Spur von Pigment findet, ebenso fehlt auch jede noch so geringe Andeutung eines Spaltraumes, der dem Perichorioidalraume entsprechen könnte. Man begegnet aber auch unter dem

Muskel und seiner Sehne nicht jenem lockeren Gewebe, wie es beim Erwachsenen vorkommt, sondern überall liegt zwischen diesen und der Sclera dichtes, der Sclera parallelfaseriges, von derselben kaum zu unterscheidendes Bindegewebe. Da sich die Spalträume zwischen Chorioidea und Sclera einerseits, zwischen dieser und der Muskulatur anderseits erst viel später entwickeln, scheint ihr Auftreten nur ein Postulat der Bewegungen des Bulbus zu sein, respective eine Folge der durch die Accommodation bedingten Verschiebungen der Chorioidea an der Sclera. Diese Verhältnisse hat auch Schwalbe schon gekannt, wie aus seiner Äusserung[1] hervorgeht: „Ich bin desshalb geneigt, die stärkere Entwicklung der Suprachorioidea dem Einflusse der Accommodation zuzuschreiben.“ Ganz dasselbe ist nun sicher auch bei der Entwicklung jener nur von zarten Bindegewebsbälkchen durchzogenen Räume unter den Augenmuskeln der Fall. Denn da bei jeder Contraction eines Augenmuskels sich derselbe bei der nun folgenden Drehbewegung des Augapfels von diesem entfernen (abwickeln) muss, ist die Anwesenheit eines lockeren Gewebes zwischen den sich aneinander bewegenden Theilen unbedingt nothwendig, da jedes dichter gefügte Gewebe einen zu grossen Widerstand setzen würde. Daraus erklärt sich auch, warum weiter nach rückwärts, hinter dem Äquator des Bulbus, das episclerale Gewebe dichter angeordnet sein kann, als unter der Sehne, einfach aus dem Grunde, weil die Verschiebung zwischen Sclera und Muskel immer geringer wird, je weiter man sich dem hinteren Pole des Bulbus und dem Ursprunge der Augenmuskeln nähert.

Interessante Verhältnisse liefert in dieser Hinsicht die Untersuchung der Augen verschiedener Thiere, bei denen man den Ciliarmuskel in sehr differirender Weise entwickelt findet, wobei dann im Verhältnisse zu dessen Mächtigkeit auch die Entfaltung des perichorioidalen Spaltensystems steht. So zeigt z. B. unsere Hauskatze einen sehr stark ausgebildeten Ciliarmuskel, der sehr weit nach rückwärts reicht, demgemäss entsprechend seiner Länge eine ziemlich bedeutende Verschiebung der Chorioidea an der Sclera hervorrufen können wird; offenbar aus diesem

[1] L. c., S. 13.

Grunde ist auch das perichorioidale Maschenwerk sehr deutlich ausgeprägt und besteht aus Bindegewebsbalken, die wie beim Menschen sich von der Chorioidea zur Sclera hinüberziehen und allenthalben mit Pigmentzellen bedeckt sind. Untersucht man dagegen das Auge des Igels, das eine sehr stark gewölbte, nahezu bis an den Äquator reichende Cornea besitzt, so sieht man den Ciliarmuskel an den meisten Schnitten einer und derselben Serie derart von Pigment durchsetzt, dass manchmal kaum etwas von Muskelsubstanz wahrzunehmen ist. Bei diesem Thiere fehlt nun der Perichorioidalraum vollständig, sicherlich nur aus dem Grunde, weil bei der Kleinheit des Auges überhaupt, dann in Folge des relativ schwachen Ciliarmuskels und der geringen Länge der Chorioidea (liegt ja doch der M. ciliaris fast im Äquator) die Verschiebung zwischen Chorioidea und Sclera nur eine ganz minimale sein kann, wenn überhaupt je eine solche zu Stande kommt. An Stelle der beim Menschen sehr locker gewebten Suprachorioidea und der in derselben befindlichen Spalten sieht man beim Igel zwischen Chorioidea und Sclera sehr dichtes, pigmentirtes Gewebe, das seiner Lage nach ganz der Lamina fusca selerae entspricht, aber bedeutend stärkere Dimensionen zeigt und nur scheinbar Lücken enthält, denn diese erweisen sich bei starker Vergrösserung immer von kernhältigen Scleralfasern ausgefüllt. Versucht man an einem dünnen Schnitte des Igelauges durch Zupfen mit zwei Präparirnadeln die Chorioidea von der Selera zu trennen, so gelingt dies nicht. Stets bleibt die Aderhaut mit jener der Lamina fusca sclerae entsprechenden pigmentirten Lamelle in innigem Zusammenhange; aber auch diese ist mit den Scleralfasern fest verwachsen. Auch von einem Spaltraume zwischen Bulbus und den Augenmuskeln ist nichts wahrzunehmen, ausgenommen eine sehr kleine Spalte am Orte der grössten Verschiebung zwischen Sehne und Sclera, also unmittelbar unter der ersteren, während unter der eigentlichen Muskelsubstanz, zwischen ihr und der Sclera sich genau so wie beim Menschen dichtes Bindegewebe vorfindet, das nach und nach in das retrobulbäre Fettgewebe übergeht (Fig. 10).

Noch prägnanter sind diese Verhältnisse beim Maulwurfe, wo von einem Raume zwischen der sehr wenig pigmentirten Chorioidea und der sehr dünnen Selera keine Spur vorhanden ist,

ebenso wenig zwischen dieser und den Augenmuskeln, wohl auch nur aus dem früher angeführten Grunde, nämlich einer der ausserordentlichen Kleinheit des ganzen Sehorganes entsprechenden geringen Excursion der bewegenden und bewegten Theile. Nimmt man darauf Rücksicht, so bleibt es ziemlich irrelevant, ob man den Ciliarmuskel beim Maulwurf so stark annimmt, wie Hess,[1] der ihn als 0·02 *mm* starke, der Sclera anliegende Schichte beschreibt, was einem Neuntel des Retinadurchmessers, der mit 0·18 *mm* angegeben wird, entsprechen würde, obwohl es mir scheint, dass der M. ciliaris nicht in diesem Maasse entwickelt vorzukommen pflegt. Leider ist in der Abbildung, die Hess zu seiner Abhandlung gibt, von einem Ciliarmuskel nichts zu sehen, so dass ein Vergleich der Dicke des Ciliarmuskels mit der der Retina nicht möglich ist.

C. Kohl spricht sich über den Muskel überhaupt nicht genauer aus, sondern sagt nur:[2] „Die processus ciliares sind stark entwickelt und stets vollkommen pigmentirt."

Jedenfalls ist es, sowie auch beim Igel, sehr schwer, wegen des so zahlreich angehäuften Pigmentes einen sicheren Schluss auf die Dimensionen des Ciliarmuskels zu ziehen, was auch von Kadyi[3] zugestanden wird. Was aber unmittelbar an der Sclera von länglichen, kernhältigen, sich auch stärker färbenden Fasern zu sehen ist, kann man nicht ohneweiters als Musculatur ansprechen, da man auch sonst an den verschiedensten Orten der Sclera ähnliche Gebilde sehen kann. Immerhin ist es auffallend, dass gerade solche Augen einen sehr mangelhaft ausgebildeten Ciliarmuskel besitzen (und dass dies der Fall ist, dafür scheint mir das Auftreten von Pigment zu sprechen, wo sich sonst nur Muskelsubstanz vorfindet), welche eine sehr stark gewölbte Cornea und ebensolche Linse besitzen. Eine solche Hornhaut besitzt bekanntlich der Maulwurf, man kann sogar sagen, dass dessen Cornea einen Conus mit abgerundeter Spitze darstelle, während der Igel ebenfalls eine Hornhaut mit sehr kleinem Krümmungsradius aufweist, dazu aber auch eine Linse, die sehr stark biconvex ist. Ob auch der Maulwurf eine solche Linse

[1] Graefe's Archiv, Bd. XXXV, 1. Abth., S. 3.

[2] Zoolog. Anzeiger, 1889, Nr. 312 und 313.

[3] Denkschrift. der Akademie der Wissenschaften in Krakau, Bd. IV

besitzt, vermag ich bis jetzt nicht zu entscheiden, da ich ihre Dimensionen bei mehreren Exemplaren von *Talpa europaea* erheblich variiren gesehen habe. Möglicherweise lässt sich dieser Umstand auch unseren Conservirungsmethoden zuschreiben, die den Kern aller Linsen von erwachsenen Thieren und Menschen in eine sehr harte, spröde, bröckelige Masse umwandeln, die nur in Celloidin schnittfähig wird, während die Maulwurfslinse, wie die Linsen der Embryonen bis zu einem gewissen Alter, vollständig weich und auch in Paraffin sehr leicht schneidbar bleibt. Dabei wäre es aber denkbar, dass eine solche Linse schrumpft, wie es auch der Glaskörper gewöhnlich zu thun pflegt, und dabei ihre Contouren ändert.

Gewiss erscheint es mir aber, dass diese kleinen Bulbi einen sehr starken dioptrischen Apparat besitzen, dessen Brennweite, wie an jedem Durchschnitte durch ein solches Auge sehr leicht zu sehen ist, eine sehr kleine ist, was unbedingt mit sich bringen muss, dass der Accommodation nur eine sehr kleine Rolle zufallen kann, da die Focaldistanz sich nahezu gleich bleibt, mögen die zu brechenden Strahlen die brechenden Medien parallel treffen, wie beim Sehen in die Weite, oder divergent, wie beim Sehen in der Nähe. Bewegt sich aber die Accommodation nur innerhalb sehr enger Grenzen, so resultirt daraus eine ganz minimale Verschieblichkeit der Chorioidea, und damit entfällt naturgemäss die Nothwendigkeit eines lockeren Zwischengewebes zwischen Ader- und Lederhaut. Wäre jedoch der Perichorioidalraum ein Lymphraum, so dürfte er bei den im Principe mit dem Menschenauge vollständig gleich construirten Igel- und Maulwurfsauge unter gar keinen Umständen fehlen.

Nach alledem ist es wohl sicher, dass weder der Perichorioidalraum, noch der Tenon'sche Raum als Lymphräume zu deuten sind, da gegen diese Auffassung theilweise die histologischen Verhältnisse, dann aber auch die Entwicklungsgeschichte, die Resultate der vergleichend-anatomischen Untersuchungen, sowie die Mechanik der Accommodation und Bulbusbewegung sprechen.

Dass man beide Räume injiciren kann, beweist noch immer nichts, da die oben beschriebenen zarten Gewebe dem Drucke der Injectionsmassen sehr leicht nachgeben (zerreissen) und

denselben in der Richtung des geringsten Widerstandes einen Ausweg gestatten, im Tenon'schen Raume demnach nur nach rückwärts, da nach vorne das derbe subconjunctivale, gegen die Sclera nicht scharf abgegrenzte Gewebe der Injectionsmasse Halt gebietet. Die in den Perichorioidalraum injicirten Massen finden den geringsten Widerstand in dem die Vortexvenen umgebenden trichterförmigen Gewebe, von wo aus sie wie ein Keil zwischen der Wand des Scleralcanals und dem Endothelrohr der Vene, ja sogar zwischen den Scleralfasern selbst vordringen, dann aber in der Adventitia der Vene fortschreiten, bis der steigende Druck die Fasern der Adventitia auseinander drängt, um der Flüssigkeit einen Ausweg in das Gewebe des Tenon'schen Raumes zu verschaffen. Aus der Möglichkeit, solche Spalträume mit erstarrenden Massen zu füllen, darf nie gefolgert werden, dass man einen Lymphraum vor sich hat, man müsste ja sonst auch den Raum zwischen knöchernem Schädel und Galea aponeurotica, der auch, wie schon makroskopisch zu sehen ist, von zartem Bindegewebe erfüllt ist, als Lymphraum erklären, da seine Injection auf weite Strecken sehr leicht gelingt. Genau betrachtet verlaufen die Injectionsmassen in diesen Fällen nicht in Bahnen, die de norma Flüssigkeiten zur Fortbewegung dienen, sondern sie dringen zwischen einzelnen Gewebsschichten, wo kein zu grosser Widerstand sich entgegenstellt, unter Zerreissung der dünneren Zwischenschichten weiter, verhalten sich also genau so wie Extravasate.

Dass wir aber unter den Sehnen wirklich eine deutliche Spalte finden, kann uns nicht befremden, da wir dafür in der Anatomie mannigfache Analoga in Gestalt der Schleimbeutel, Sehnengelenke und Sehnenscheiden haben, an deren innerer Auskleidung sich dieselben Silberbilder nachweisen lassen, wie im Perichorioidalraume. Als Beispiele solcher durch Bewegung, respective Excursionsgrösse zwischen bewegten Theilen bedingter Spalträume genügt die Erwähnung der Bursa subscapularis, des Schleimbeutels unter der Bicepssehne bei deren Insertion an der Tuberositas radii, des Sehnengelenkes zwischen Tensor palati mollis und dem Hamulus pterygoideus, des Schleimbeutels zwischen Iliopsoas und Hüftbein etc. etc. Auch die Entwicklung dieser Spalten geht genau so vor sich, wie die des Tenon'schen

und perichorioidalen Raumes, denn bei der Untersuchung einer Querschnittserie durch den Vorderarm desselben viermonatlichen Embryo, von dem der sagittale Schnitt durch das Auge stammt, war von den Sehnenscheiden der Fingerbeuger noch keine Spur zu sehen. Diese beim Erwachsenen so schön sichtbaren, auch injicirbaren Räume entwickeln sich später nur auf Grund der Nothwendigkeit leichterer Bewegung und Reibungsverminderung.

Es bleibt daher nichts Anderes übrig, als die Entstehung des Perichorioidalraumes auf die Verschiebung der Chorioidea an der Sclera zurückzuführen und den Tenon'schen Raum, d. h. die Spalten unter den Sehnen der Augenmuskeln als Sehnen- oder Muskelgelenkräume aufzufassen.

Betrachtet man ferner die Stellen, an den die Vortexvenen in der Regel den Scleralcanal verlassen, denn kleinere Abweichungen kommen auch hier vor, so wird man dieselben an der oberen Hälfte des Bulbus 7—8 *mm* hinter dem Äquator finden, an der unteren Seite jedoch nur 5—6 *mm* hinter diesem (E. Fuchs), also an Stellen, wo die Muskeln nicht mehr direct der Sclera anliegen, sondern von dieser bereits durch die vorhin beschriebene ziemlich dichte Zwischenschichte getrennt sind, wo der unter der Sehne befindliche Spaltraum also nicht mehr existirt. Fuchs[1] sagt selbst indem er von diesen Austrittstellen spricht: „An dieser Stelle liegt stets schon eine nicht unbeträchtliche Schichte orbitalen Fettgewebes zwischen den geraden Augenmuskeln und der Sclera.“ Wie aber aus der Betrachtung der mikroskopischen Bilder von Querschnitten der Vortexvenen hervorgeht, verlaufen diese ohne jeden perivasculären Raum durch die Sclera und treten, nachdem sie diese passirt haben, auch nicht in einen Spaltraum, sondern sind ausser von ihrer Adventitia noch von dem episcleralen Bindegewebe umgeben. Man kann daher diese Adventitia auch nicht als Fortsetzung der suprachorioidalen Lamellen auffassen, wie Fuchs dieses aus der Anwesenheit vereinzelter Pigmentzellen schliessen zu können glaubt, denn es findet sich, wie schon erwähnt, Pigment ziemlich häufig in der Sclera, besonders bei gewissen Thieren, so z. B. beim Schwein, sondern es waltet hier dasselbe Ver-

[1] L. c., S. 41.

hältniss vor, wie bei den Emissarien der Schädelvenen oder bei Venen, die straffe Fascien durchsetzen. Auch diese sind ohne Tunica muscularis fest mit ihrer Umgebung verwachsen, so dass das Lumen solcher Venen unter allen Umständen erhalten bleibt und bei Durchschneidung der Vene nicht durch Zusammenfallen der Wände schwindet, sondern stets klafft, wodurch bekanntlich eine für die Fortbewegung des venösen Blutes günstige Saugwirkung erzeugt wird. Nach dem Verlassen solcher Canäle sind die Venen wieder mit Muscularis und Adventitia versehen und in lockeres Bindegewebe eingebettet, das durch seine Nachgiebigkeit Schwankungen der Blutfüllung in gewissem Grade gestattet. Da nun die Vortexvenen in ganz gleicher Weise gebaut sind, scheinen sie durch diese Einrichtung der Blutcirculation im Auge förderlich zu sein. In diesem Sinne scheint auch dem im Anfange des Scleralcanals die Vene umgebenden suprachorioidalen Gewebe eine Bedeutung zuzukommen, indem es die fehlende Adventitia ersetzt und das Blutgefäss bei den Verschiebungen der Chorioidea an der Selera vor Knickung (Dehnung) und folgender Verengerung des Lumens bewahrt.

Nach der Topographie der Austrittstellen der Vortexvenen aus der Sclera ist demnach jede Möglichkeit ausgeschlossen, dass hier eine Communication zwischen dem perichorioidalen und Tenon'schen Raume vorhanden sein könnte. Noch bleibt aber zu besprechen, ob diese Communication durch jene Räume zu Stande kommen kann, die sich um die Ciliargefässe und -Nerven vorfinden.

Die genannten Gebilde treten am hinteren Pole des Bulbus an denselben heran, an einer Stelle, wo sich beim Menschen keine Musculatur befindet, und durchsetzen das rings um den Nervus opticus gelegene Fettgewebe; die Sclera durchbohren sie in schiefer Richtung und sind dabei ringsum von feinen Bälkchen umgeben, die theils parallel zu ihnen verlaufen, theils Verbindungen dieser mit Pigmentkörnchen versehenen Bindegewebsfasern unter sich, mit der Wand des Scleralcanals und der Arterie, respective dem Nerven darstellen. E. Fuchs sagt darüber:[1] „Weder die Arterie, noch der Nerv sind irgendwo mit

[1] L. c., S. 52.

der Wand des Scleralcanales verwachsen. Es befindet sich daher zwischen ihnen und dem Scleralcanale in dessen ganzer Länge ein freier Raum — Lymphraum.“ Aber auch diese angeblichen Lymphräume können mit dem Tenon'schen Raume keine Beziehungen haben, da, wie früher schon nachgewiesen wurde, eine wirkliche Spalte nur unter den Sehnen der Muskeln vor dem Äquator zu finden ist, und auch diese keinen Lymphraum darstellt, hinter dem Äquator jedoch der Selera Bindegewebe anliegt, das in das retrobulbäre Fettgewebe übergeht, ohne dass es irgendwo zu einer evidenten Spaltbildung kommt. Überdies lassen sich diese perivasculären, von lockeren Geweben erfüllten Räume nie vom Perichorioidalraum aus injiciren, welcher Umstand Fuchs zu folgender Äusserung Anlass gibt: „Es ist immerhin auffallend, dass die Injection dieser Räume so schwer gelingt. Ich dachte dadurch zum Ziele zu kommen, dass ich vor der Injection die Lymphräume der Wirbelvenen durch kleine Holzspähne verschloss. Wenn ich dann den Perichorioidalraum injicirte, konnte ich den Bulbus bis zur Steinhärte füllen und beliebig lange auf dieser Spannungshöhe erhalten, ohne dass Flüssigkeit längs der Wirbelvenen abfloss. Trotzdem füllten sich weder bei Menschen- noch bei Schweinsaugen die um die Arterien und Nerven gelegenen Lymphräume.“ Untersucht man jedoch die Ausdehnung des Raumes zwischen Chorioidea und Selera, so wird man sehr bald die Ansicht gewinnen, dass eine solche Füllung vom Perichorioidalraume aus ganz undenkbar ist, denn dort, wo die Arterien und Nerven nach vollendetem Durchtritte durch die Selera zwischen dieser und der Chorioidea sich in Zweige auflösen, oder von hier aus noch weiter nach vorne verlaufen, ist die Verwachsung der Ader- und Lederhaut eine so feste, dass von einem Spaltraume nicht die Rede sein kann.

Die Räume um die genannten Gefässe und Nerven haben vielmehr eine ganz andere Bedeutung. Da die Ciliararterien vermöge ihrer Tunica muscularis ihr Volumen ändern können, muss in ihrer Umgebung ein Gewebe vorhanden sein, das entweder durch Compressibilität oder durch das Vermögen, nach irgend einer Richtung, hier also gegen die retrobulbären Fett- und Bindegewebsschichten, auszuweichen, der Arterie Platz für Schwankungen ihres Durchmessers schafft. Die Ciliarnerven

hingegen benöthigen eine solche bindegewebige Hülle, um bei den Bewegungen des Bulbus nicht gezerrt zu werden, was unbedingt geschehen müsste, wenn sie mit der Sclera direct verwachsen wären, während durch das lockere Gewebe der Nerv hinlänglich vor schädlichen Einflüssen geschützt ist. Schliesslich erwähne ich noch folgende instructive Beobachtung. Durch Zufall kam ich in die Gelegenheit, einen Injectionsversuch an einem noch sehr frischen Auge eines Panthers zu machen. (Die Hornhaut dieses Bulbus war noch ganz klar, ihr Epithel noch ganz erhalten und die Spannung des Auges vor der Injection sicherlich noch nicht bedeutend unter die normale gesunken.) Es gelang mir bei diesem Thiere trotz Anwendung eines ausserordentlich hohen Druckes absolut nicht, die Injectionsmasse aus dem Perichorioidalraume längs der Wirbelvenen an die Bulbusoberfläche zu treiben. Der Grund hiefür ist offenbar nur darin zu suchen, dass bei der kolossalen Dicke der Sclera des Panthers die Verwachsung der Wand der Vortexvenen mit der Wand des Scleralcanales genügend fest war, um selbst einem so grossen Druck nicht nachzugeben.

Somit ist der Nachweis geliefert, dass der Perichorioidalraum keine Communicationen mit einem Lymphraume besitzt, also auch kein Lymphraum sein kann. Viel plausibler und ungezwungener ist jedenfalls die Auffassung, dass das ihn erfüllende Maschenwerk und die in demselben befindlichen Spalträume ihre Entstehung nur den durch die Accommodation bedingten Contractionen des Ciliarmuskels verdanken, wofür erstens die sich spät vollziehende Entwicklung dieses Raumes spricht und zweitens der Umstand, dass bei kleinen Augen, wie wir sie bei kleinen Säugern, z. B. Igel und Maulwurf finden, ein solcher Raum überhaupt nicht angetroffen wird und auch nicht nothwendig ist, da die Verschiebungen zwischen Sclera und Chorioidea bei der Kleinheit des Auges, der Kürze der Chorioidea und der geringen Mächtigkeit des Ciliarmuskels stets nur sehr minimale sein können, wenn nicht durch die geringe Brennweite des dioptrischen Apparates und der daraus sich ergebenden unendlich kleinen Unterschiede in der Grösse der Focaldistanzen bei parallel und divergent auf die Hornhaut fallenden Strahlen eine Accommodation gänzlich überflüssig wird und damit auch das Vorhandensein

eines perichorioidalen Raumes unnöthig erscheint. Ja es wäre sogar denkbar, dass gerade diese Thiere vermöge ihrer Lebensweise nur ein Sehvermögen besitzen, das sie zu deutlichem Sehen auf kurze Entfernungen befähigt, und selbst auch von sehr weit gelegenen Gegenständen, auch bei mangelhafter oder gar fehlender Accommodation, genügend scharfe Bilder liefert, so dass solche Thiere als myopische zu bezeichnen wären.

Ergebnisse.

1. Weder das Maschenwerk zwischen Chorioidea und Sclera, noch die Spalträume zwischen letzterer und der Musculatur des Bulbus sind als Lymphräume aufzufassen.

2. Der Tenon'sche Raum existirt als solcher nur zwischen den Sehnen der Augenmuskel und der Sclera, also nur vor dem Aquator; von diesen Stellen an findet man, je weiter man sich dem hinteren Pole des Bulbus nähert, immer dichter werdendes Gewebe, das in die Selera übergeht, ohne einen Spaltraum mit dieser zu begrenzen und auch gegen das retrobulbäre Fettgewebe nur einen allmäligen, aber continuirlichen Übergang zeigt.

3. Beide Räume stehen zur Grösse des Bulbus in directem Verhältniss, respective zur Grösse der bewegenden und bewegten Theile; demgemäss finden sie sich in kleinen Augen gewisser Säugethiere nur angedeutet oder fehlen ganz.

4. Beide Räume sind demnach sowohl in anatomischer Hinsicht, sowie nach ihrer Entwicklung als Gelenkräume aufzufassen.

5. Zwischen beiden Räumen besteht keine Communication.

6. Ein perivasculärer Raum um die Venae vorticosae ist nicht vorhanden, da jedes solche Blutgefäss nur im ersten Drittel während des Verlaufes durch die Sclera von pigmentirtem Gewebe umgeben ist, in den übrigen zwei Dritteln ist jedoch die Vene, die nur aus einem Endothelrohr besteht, mit der Wand des Scleralcanales im ganzen Umfange innig verwachsen.

7. Der Weg, den die Injectionsmassen aus dem Perichorioidalraum nach aussen an die Bulbusoberfläche nehmen, ist ein künstlich gebahnter. Die Injectionsflüssigkeit dringt aus dem Maschenwerk zwischen Sclera und Chorioidea in das die Vortexvenen trichterförmig umgebende Gewebe, verläuft weiter zwischen Endothel der Vene und der Wand des Scleralcanales, gelangt in

fernerem Verlaufe zwischen die adventitiellen Schichten der Wirbelvene, die erst dort auftreten, wo das Gefäss den Scleralcanal verlassen hat, durchsetzt dieselben und breitet sich in dem den Zwischenraum zwischen Augenmuskeln und Sclera erfüllenden Bindegewebe aus.

8. Die Vortexvenen verlassen hinter dem Äquator den Scleralcanal, gelangen daher in keinen eine Lymphbahn darstellenden Raum, sondern verlaufen in dem episcleralen Gewebe von diesem dicht umschlossen.

9. Nach dem Passiren des Scleralcanales können sich die Injectionsmassen nur nach hinten ausbreiten, da sie an einem Vordringen nach vorne durch das gegen die Corneascleralgrenze immer dichter werdende episclerale Bindegewebe gehindert werden, bewegen sich jedoch auch hier nur in künstlich erzeugten Spalträumen, verhalten sich daher wie Extravasate.

10. Die mit pigmentirtem Bindegewebe erfüllten Räume um die Ciliargefässe und -Nerven sind auch keine Lymphräume, sondern haben nur den Zweck, den Arterien Volumsschwankungen zu gestatten und die Nerven vor Zerrungen, die sie durch die Bewegungen des Bulbus erleiden könnten, zu bewahren.

Erklärung der Abbildungen.

Fig. 1. Äquatorialschnitt durch eine V. vorticosa des Menschen an der Grenze zwischen mittlerem und äusserem Drittel der Scleraldicke.

„ 2. Ein gleicher Schnitt durch eine V. vorticosa des Schweines.

„ 3. Meridionalschnitt durch die V. vorticosa des Schweines. Injectionspräparat. An der hinteren Seite der Vene ist die Injectionsmasse in dem das Gefäss umgebenden suprachorioidalen Gewebe stehen geblieben, an der vorderen (äusseren) Seite verlauft sie zwischen Endothel und den Scleralfasern, die sonst, wie an Fig. 1 und 2 zu sehen ist, innig mit einander verwachsen sind.

„ 4. Äquatorialschnitt durch die V. vorticosa des Schweines. Injectionspräparat. Die Injectionsmasse befindet sich an der äusseren Seite der Vene, zum Theile zwischen Endothel der Vene und Sclera, zum Theile in der Sclera selbst.

„ 5. Äquatorialschnitt durch die V. vorticosa des Schweines. Injectionspräparat. Die Vene besitzt bereits eine Adventitia. Die Injectionsmasse verlauft zwischen den Bündeln derselben.

Fig. 6. Äquatorialschnitt durch die Bulbuswand eines Menschen, nahe der Corneascleralgrenze.

„ 7. Schnitt aus derselben Serie wie Fig. 6 zur Darstellung des Gewebes zwischen Sclera und den Augenmuskeln.

„ 8. Schnitt aus derselben Serie, wie die beiden vorhergehenden Figuren zur Darstellung des Verhaltens des episcleralen Gewebes unter den Sehnen der Augenmuskeln.

„ 9. Bulbuswand und Augenmuskeln eines viermonatlichen menschlichen Embryos. Weder zwischen Chorioidea und der Sclera, noch zwischen dieser und den Augenmuskeln findet sich eine Andeutung eines Spaltraumes.

„ 10. Meridionalschnitt durch das Auge eines Igels. Theil des vorderen Abschnittes mit einem Augenmuskel und dessen Sehne.

„ 11. Meridionalschnitt durch das Auge eines Maulwurfes.

Cho. Chorioidea.
V. v. Vena vorticosa.
Adv. Adventitia derselben.
P. Pigmentschichte der Retina.
Scl. Sclera.
L, f. Lamina fusca derselben.
M. Gerader Augenmuskel.
S. Sehne desselben.
T. Gewebe des Tenon'schen Raumes.
C. Conjunctiva.
Sbc. G. Subconjunctivales Gewebe.

Sämmtliche Abbildungen sind mit Hartnack, Ocul. III, Obj. IV gezeichnet, die Details mit Obj. VII. eingetragen.

Aus der k. k. Hof- und Staatsdruckerei in Wien.

Fig. 1.



Fig. 2.

Fig. 5.

Fig. 3.

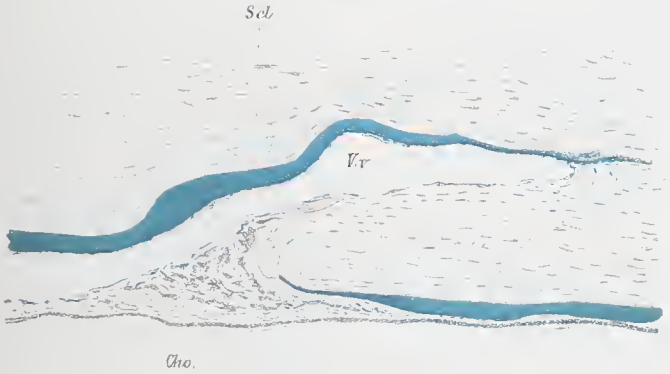

Fig. 4.

Lith. Anst. v. Th. Bannwarth, Wien VII. Bez.

Fig. 6



Sbc. G.

Fig. 7



Fig 8



Fig. 10.

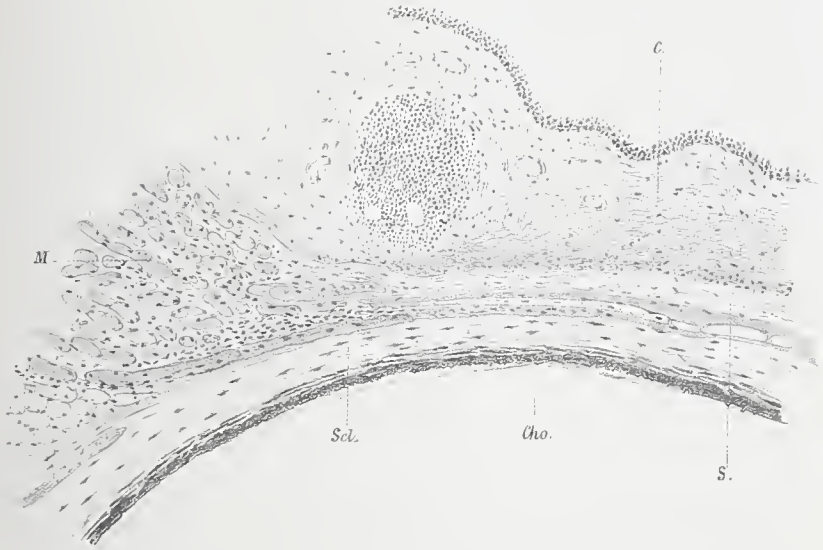

Fig. 9.

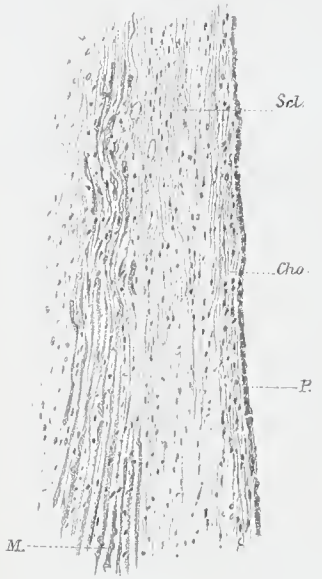

Fig. 11

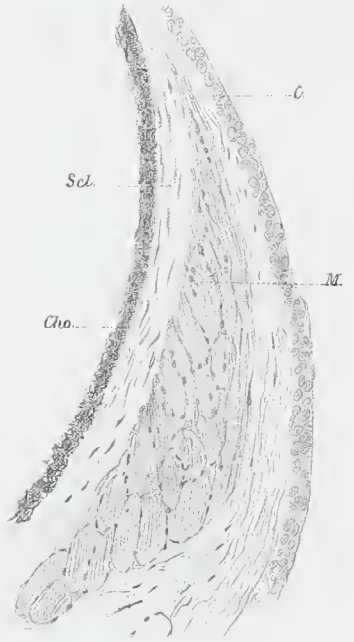

Lith. Anst. v. Th. Bannwarth, Wien, VII. Bez.